https://doi.org/10.32394/pe/226325

Aleksandra Katulska[1], Karolina Kania[2], Iwona Mozer-Lisewska[3]

ADJUNCTIVE INTRAVENOUS IMMUNOGLOBULIN IN SEVERE HERPES SIMPLEX ENCEPHALITIS: A CASE REPORT WITH A FAVORABLE OUTCOME

ZASTOSOWANIE DOŻYLNYCH IMMUNOGLOBULIN JAKO TERAPII WSPOMAGAJĄCEJ W CIĘŻKIM OPRYSZCZKOWYM ZAPALENIU MÓZGU – OPIS PRZYPADKU

[1]Department of Neurology with Stroke Unit, University Clinical Hospital in Poznań, Poland
Oddział Kliniczny Neurologii z Pododdziałem Udarowym, Uniwersytecki Szpital Kliniczny w Poznaniu
[2]Institute of Neurological Disorders, Department of Neurology, Poznań University of Medical Sciences, Poland
Instytut Chorób Układu Nerwowego, Uniwersytet Medyczny im. Karola Marcinkowskiego w Poznaniu
[3]Department of Infectious Diseases, Jozef Strus Multidisciplinary Municipal Hospital,
Poznań University of Medical Sciences, Poland
Oddział zakaźny, Wielospecjalistyczny Szpital Miejski im. J. Strusia w Poznaniu,
Uniwersytet Medyczny im. Karola Marcinkowskiego w Poznaniu

ABSTRACT

Both herpes simplex virus type 1 (HSV-1) and type 2 (HSV-2) can cause encephalitis; however, HSV-1 is the most common etiological agent. Herpes simplex encephalitis (HSE) presents with a wide spectrum of clinical manifestations from fever and headaches to acute neurological dysfunctions with seizures. The mortality rate is high even with the right treatment.
In this case report we present a 36-year-old female with no comorbidities that presented to the emergency department with a headache and reported olfactory hallucinations. The patient experienced rapid cognitive and neurological deterioration, became stuporous, almost entirely unconscious despite intravenous antiviral therapy. The patient was treated as a 'last resort' with intravenous immunoglobulins, and was induced into a coma in the Intensive Care Unit. The patient was extubated a few days later and returned to the neurology ward in a very much improved state where she continued her recovery. At the three-month follow-up the patient exceeded all expectations and was slowly returning to her life before the illness.

Keywords: *Herpes Simplex Virus type 1, encephalitis, intravenous immunoglobulins*

STRESZCZENIE

Wirus opryszczki pospolitej typu 1 i 2 może powodować zapalenie mózgu, jednak to typ 1 jest najczęstszym czynnikiem etiologicznym. Opryszczkowe zapalenie mózgu może manifestować się szerokim spektrum objawów – od gorączki i bólu głowy po ostre deficyty neurologiczne, w tym napady drgawkowe. Pomimo zastosowania odpowiedniego leczenia śmiertelność pozostaje wysoka.
W niniejszym opisie przypadku przedstawiamy 36-letnią kobietę bez chorób współistniejących, która zgłosiła się na oddział ratunkowy z powodu bólu głowy oraz zgłaszanych omamów węchowych. Stan pacjentki szybko uległ pogorszeniu zarówno pod względem funkcji poznawczych, jak i świadomości – pomimo dożylnego leczenia przeciwwirusowego pacjentka zapadła w stupor. W ramach leczenia ratunkowego zastosowano dożylne immunoglobuliny, przekazano pacjentkę na Oddział Intensywnej Terapii gdzie była zaintubowana i wprowadzona w śpiączkę farmakologiczną. Po kilku dniach pacjentka została skutecznie ekstubowana i przekazana do dalszego leczenia na Oddziale Neurologicznym. W chwili przekazania obserwowano wyraźną poprawę stanu klinicznego, co umożliwiło kontynuację terapii oraz rehabilitacji neurologicznej. Podczas kontrolnej wizyty

This article is available in the Open Access model and licensed under Creative Commons Attribution-Non-Commercial 4.0. (CC BY-NC)

trzy miesiące po wypisie zaobserwowano istotną poprawę stanu klinicznego pacjentki, ze stopniowym powrotem do wcześniejszego poziomu funkcjonowania.

Słowa kluczowe: *wirus opryszczki pospolitej typu 1, wirusowe zapalenie mózgu, immunoglobuliny dożylne,*

INTRODUCTION

Herpes simplex encephalitis (HSE), the most common cause of sporadic viral encephalitis, is an acute inflammatory disease of the central nervous system caused by herpes simplex virus type 1 (HSV-1) or type 2 (HSV-2) (1). If left untreated, the mortality rate is 70%, prompt treatment with intravenous acyclovir substantially reduces mortality; however, complete neurological recovery remains uncommon. (2). Immunoglobulins are glycoprotein molecules produced by plasma cells in response to antigenic stimuli. Intravenous immunoglobulin is a concentrate of pooled immunoglobulins from a large number of healthy donors (the number of donors depending on the manufacturer) (3). Immunoglobulins exert multiple immunomodulatory effects, including the promotion of autoantibody catabolism, blocking the activating Fc-gamma receptors (FcγRs), upregulating inhibitory FcγRIIB on macrophages, neutralization of pathogenic antibodies, and modulation of activation and functions of dendritic cells, macrophages, granulocytes, natural killer cells, T cells, and B cells (1,4,5). The role of intravenous immunoglobulins (IVIG) treatment in HSE still remains unclear with little evidence to support routine administration in this indication (6).

CASE REPORT

A 36 year old woman presented to the emergency department with a nearly one-week history of headache (described as dull pain in the left temporo-frontal region) that didn't respond to over-the-counter painkillers. On the day of admission she complained of several episodes of olfactory hallucinations that lasted from 30 seconds up to 2 minutes as well as word-finding difficulty. At admission the patient was hemodynamically stable, alert, cognitively intact and oriented to person, place and time. In the neurological examination the patient presented intact cranial nerves, palpebral fissures were symmetrical, pupils round, symmetrical with a proper reaction to light, full motor strength (5/5), symmetric reflexes, normal sensory perception and stable gait/coordination, No neck stiffness was noted. Upper and lower Brudziński signs were negative. Kernig's sign was also negative. Babinski sign was negative.

Initial laboratory findings included complete blood count, electrolytes, creatinine, C-reactive protein, coagulation panel, glucose and D-dimer. Initial labs

WPROWADZENIE

Opryszczkowe zapalenie mózgu (HSE, *herpes simplex encephalitis*), najczęstsza przyczyna sporadycznego wirusowego zapalenia mózgu, jest ostrą chorobą zapalną ośrodkowego układu nerwowego wywołaną przez wirusa opryszczki pospolitej typu 1 (HSV-1) lub typu 2 (HSV-2) (1). Bez podjęcia leczenia śmiertelność wynosi 70%, a niezwłoczne wdrożenie terapii dożylnym acyklowirem istotnie zmniejsza śmiertelność, jednak pełny powrót do zdrowia neurologicznego pozostaje rzadkością (2).

Immunoglobuliny to cząsteczki glikoproteinowe wytwarzane przez komórki plazmatyczne w odpowiedzi na stymulację antygenową. Dożylne preparaty immunoglobulin (IVIG) stanowią koncentrat połączonych immunoglobulin pochodzących od dużej liczby zdrowych dawców, przy czym ich liczba zależy bezpośrednio od producenta (3). Immunoglobuliny wykazują wielokierunkowe działanie immunomodulujące, do którego należy nasilanie katabolizmu autoprzeciwciał, blokowanie aktywujących receptorów dla fragmentu Fc immunoglobulin G (FcγR), upregulacja hamującego receptora FcγRIIB na makrofagach, neutralizacja przeciwciał patogennych, a także modulacja aktywacji i funkcji komórek dendrytycznych, makrofagów, granulocytów, komórek NK (ang. *natural killer*) oraz limfocytów T i B (1,4,5). Rola leczenia dożylnymi immunoglobulinami w HSE pozostaje jednak niejasna, a dowody wspierające ich rutynowe stosowanie w tym wskazaniu są nadal bardzo ograniczone (6).

OPIS PRZYPADKU

Trzydziestosześcioletnia kobieta zgłosiła się na Szpitalny Oddział Ratunkowy z trwającym od niemal tygodnia bólem głowy, opisywanym jako tępy ból w okolicy skroniowo-czołowej lewej, który nie ustępował po przyjęciu ogólnodostępnych leków przeciwbólowych. W dniu przyjęcia pacjentka skarżyła się dodatkowo na kilkukrotne epizody halucynacji węchowych trwających od 30 sekund do 2 minut oraz na trudności z dobieraniem słów. W chwili przyjęcia w badaniu neurologicznym pacjentka była przytomna, w kontakcie logicznym, z zachowaną orientacją auto i allopsychiczną. Mowa prawidłowa. Źrenice równe, prawidłowo reagujące na światło. Nie stwierdzono odchyleń ze strony nerwów czaszkowych. Siła mięśniowa prawidłowa (5/5 w skali Lovetta). Odruchy ścięgniste prawidłowe, symetryczne. Bez zaburzeń

showed neutrophilic leukocytosis (13.48 x 10^3/μL, neutrophil of 85%), microcytic anemia (Hb 10.4 g/dL, MCV of 76.3 fL), thrombocytosis of 429 x 10^3/μL, mild hyponatremia of 132 mmol/L and high sensitivity D-dimer of 0.89 μg/mL FEU.

Computed tomography (CT) of the brain with angiography was unremarkable.

The patient reported a tick bite less than a month prior to the admission but reported no erythema migrans. The patient had no significant medical history and was not taking any regular medications.

The patient was admitted to the neurology clinic for further evaluation.

On day two, during a sleep-deprived electroencephalography (EEG) following hyperventilation, the patient experienced a focal-to-bilateral tonic-clonic seizure. Based on video-EEG the seizure initially started with a three-minute oral automatism followed by upper right limb tremor progressing to a bilateral tonic-clonic seizure that was stopped with intravenous clonazepam. The patient was started on intravenous levetiracetam (2 x 1.5 g). On the same day the patient became febrile with a moderate hyponatremia of 129 mmol/L, suffered a mental status deterioration – she was no longer oriented to person, time or place and developed a mixed transcortical aphasia and a bilaterally positive Babinski sign.

A lumbar puncture was performed and intravenous empiric antibiotic and antiviral therapy was administered on day three (Acyclovir 10 mg/kg every 8 hours, both Ceftriaxone 2 g and Vancomycin 1 g twice a day). The cerebrospinal fluid (CSF) analysis showed high white blood cell (WBC) count – 644/μL, lymphocytosis of 89%, elevated protein level of 855 mg/dL, glucose level was normal in correlation with blood serum glucose. CSF polymerase chain reaction (PCR) testing was positive for HSV-1. After the results Acyclovir treatment was continued three times a day 750 mg intravenously (10 mg/kg). Due to the history of a tick bite, ceftriaxone 2 g iv once a day was administered for the next 10 days. Both CSF and blood were tested for Anti-AMPA (α-amino-3-hydroxy-5-methyl-4-isoxazolepropionic acid) (GluR1/GluR2), Anti-GABA B (γ-aminobutyric acid), anti-NMDAR (N-methyl-D-aspartate receptor), anti-DPPX (dipeptidyl-peptidase–like protein 6), anti-CASPR 2 (Anti–contactin-associated protein-like 2), Anti-LGI 1 (Leucine-rich glioma-inactivated 1 protein) antibodies were negative (Table 1). Brain MRI performed on the third day of hospitalization demonstrated diffuse FLAIR (Fluid-attenuated inversion recovery) and T2 weighted imaging hyperintense, non-enhancing lesions in the left temporal lobe and left insula (Fig. 1-4).

On day five of intravenous acyclovir the patient became febrile, firstly obtunded and then stuporous

czucia. Prawidłowe próby zbornościowe: palec-nos i pięta-kolano. Nie stwierdzono sztywności karku. Objaw Babińskiego ujemny. Objaw Kerniga oraz Brudzińskiego górny i dolny – ujemne.

Wstępne badania laboratoryjne obejmowały morfologię krwi obwodowej, stężenie elektrolitów, kreatyniny, białka C-reaktywnego, parametry układu krzepnięcia, glukozę oraz D-dimery. Wykazały one leukocytozę neutrofilową (13,48 x 10^3/μl), anemię mikrocytarną (Hb 10,4 g/dl, MCV 76,3 fl), nadpłytkowość (PLT 429 x 10^3/μl) łagodną hiponatremię (132 mmol/l) oraz podwyższone stężenie D-dimerów o wysokiej czułości (0,89 μg/ml FEU). Tomografia komputerowa mózgowia z opcją angio-TK nie wykazała odchyleń. Pacjentka zgłosiła ukąszenie przez kleszcza niecały miesiąc przed hospitalizacją, negując jednocześnie wystąpienie rumienia wędrującego. Wywiad chorobowy pacjentki był nieobciążony, nie przyjmowała ona na stałe żadnych leków i została przyjęta do kliniki neurologii w celu dalszej diagnostyki.

W drugim dniu hospitalizacji, podczas badania elektroencefalograficznego (EEG) po deprywacji snu i po zastosowaniu hiperwentylacji, u pacjentki wystąpił napad ogniskowy przechodzący w obustronny napad toniczno-kloniczny. Na podstawie zapisu wideo-EEG ustalono, że napad rozpoczął się od trwającego trzy minuty automatyzmu oralnego, po którym nastąpiło drżenie kończyny górnej prawej, postępujące do obustronnego napadu toniczno-klonicznego, który przerwano dożylnym podaniem klonazepamu. Włączono leczenie lewetiracetamem dożylnie w dawce dwa razy 1,5 grama. Tego samego dnia u pacjentki wystąpiła gorączka oraz umiarkowana hiponatremia (129 mmol/l). Doszło także do pogorszenia stanu psychicznego, w wyniku którego pacjentka straciła orientację autopsychiczną i allopsychiczną, a także rozwinęła mieszaną afazję oraz obustronnie dodatni objaw Babińskiego.

W trzeciej dobie wykonano nakłucie lędźwiowe i wdrożono empiryczną terapię przeciwwirusową oraz antybiotykoterapię dożylną, podając acyklowir w dawce 10 mg/kg m.c. co 8 godzin oraz ceftriakson w dawce 2 g i wankomycynę w dawce 1 g, oba leki dwa razy na dobę. Badanie płynu mózgowo-rdzeniowego (PMR) wykazało pleocytozę (644/ul), limfocytozę (89%), podwyższone stężenie białka (855 mg/dl) oraz prawidłowe stężenie glukozy w odniesieniu do glikemii w surowicy. Wynik badania metodą reakcji łańcuchowej polimerazy (PCR) PMR w kierunku HSV-1 był dodatni. Po uzyskaniu tego wyniku kontynuowano leczenie acyklowirem w dawce 750 mg dożylnie trzy razy na dobę. Ze względu na przebyte ukąszenie przez kleszcza, przez kolejne 10 dni podawano ceftriakson w dawce 2 g dożylnie raz na dobę. Zarówno w PMR, jak i we krwi oznaczono przeciwciała przeciwko re-

Table 1. Cerebrospinal fluid (CSF) findings at the beginning of hospitalization and at discharge one month later
Tabela 1. Wyniki badania płynu mózgowo-rdzeniowego (PMR) na początku hospitalizacji oraz w momencie wypisu, miesiąc później

Test	First spinal tap	Second spinal tap	Reference range
CSF color (before centrifugation)	Colorless	Colorless	Colorless
CSF appearance (before centrifugation)	Opalescent	Opalescent	Clear
CSF color (after centrifugation)	Colorless	Colorless	Colorless
CSF appearance (after centrifugation)	Clear	Clear	Clear
Cell count	644/ µL	81/µL	0 – 5
Erythrocytes (RBC)	118/ µL	85/µL	Absent
Lymphocytes	89%	98%	40 – 80
Monocytes	10%	2%	15 – 45
Neutrophils	1%	0%	0 – 6
Total protein in CSF	855 mg/L	558 mg/L	150 – 400
Albumin in CSF	538.8 mg/L	284.4 mg/L	< 450.0
Chlorides in CSF	117 mmol/L	126 mmol/L	115 – 130
Glucose in CSF	69 mg/dL	64 mg/dL	40 – 70
Immunoglobulin G (IgG) in CSF	82.8 mg/L	163.9 mg/L	6.3 – 33.5

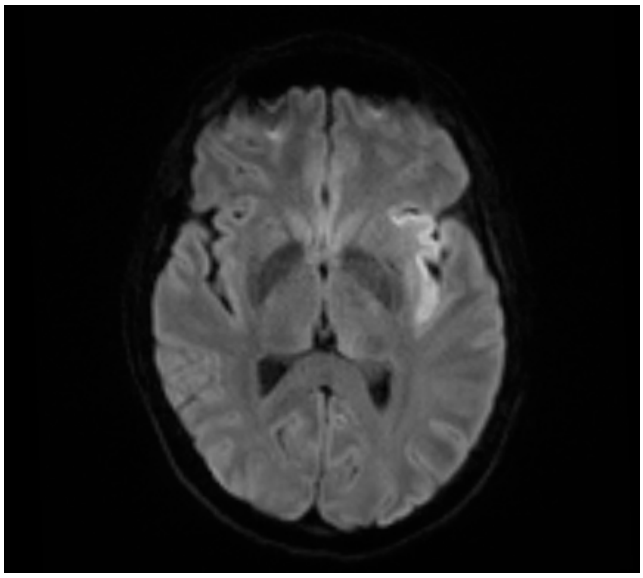

Fig. 1. Magnetic resonance (MR) diffusion-weighted imaging (DWI) obtained on day 3 of hospitalization demonstrates areas of diffusion restriction involving the anterior part of the left temporal lobe and extending superiorly into the left insular cortex.
Ryc. 1. Obrazowanie metodą rezonansu magnetycznego (MRI) wykonane w 3. dniu hospitalizacji, wykazało obszary ograniczenia dyfuzji obejmujące przednią część lewego płata skroniowego oraz szerzące się ku górze do lewej kory wyspy.

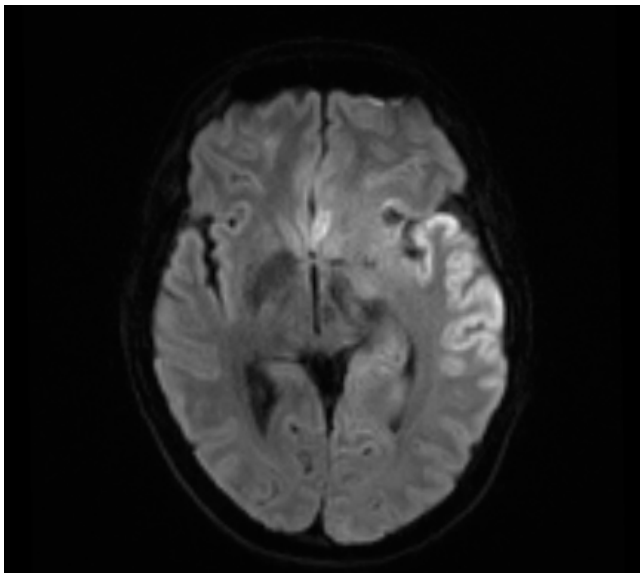

Fig. 2. Magnetic resonance (MR) diffusion-weighted imaging (DWI) obtained on day 10 of hospitalization demonstrates progression of inflammatory changes, with diffusion restriction involving the entire left temporal lobe and the left insula, extending superiorly to the level of the left frontal region.
Ryc. 2. Obrazowanie metodą rezonansu magnetycznego (MRI) wykonane w 10. dniu hospitalizacji, wykazało progresję zmian zapalnych, z obecnością ograniczenia dyfuzji obejmującego cały lewy płat skroniowy oraz lewą wyspę, szerzącego się ku górze do okolicy lewego płata czołowego.

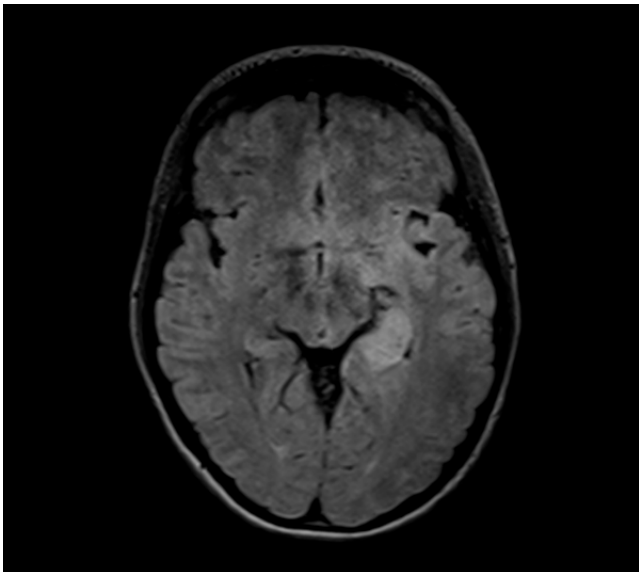

Fig. 3. Magnetic resonance (MR) fluid-attenuated inversion recovery (FLAIR) imaging obtained on day 3 of hospitalization demonstrates a diffuse area of high signal intensity on FLAIR and T2-weighted images with associated edema, involving the cortico-subcortical region of the left temporal lobe, including the hippocampal gyrus, the anterior portion of the temporal lobe, and extending superiorly into the left insula

Ryc. 3. Obrazowanie metodą rezonansu magnetycznego (MRI wykonane w 3. dniu hospitalizacji, wykazało w lewym płacie skroniowym w obszarze korowo-podkorowym w obszarze zakrętu hipokampa, także w części przedniej płata skroniowego i ku górze w lewej wyspie, rozlany obszar zmian o wysokim sygnale w FLAIR i T2 z cechami obrzęku.

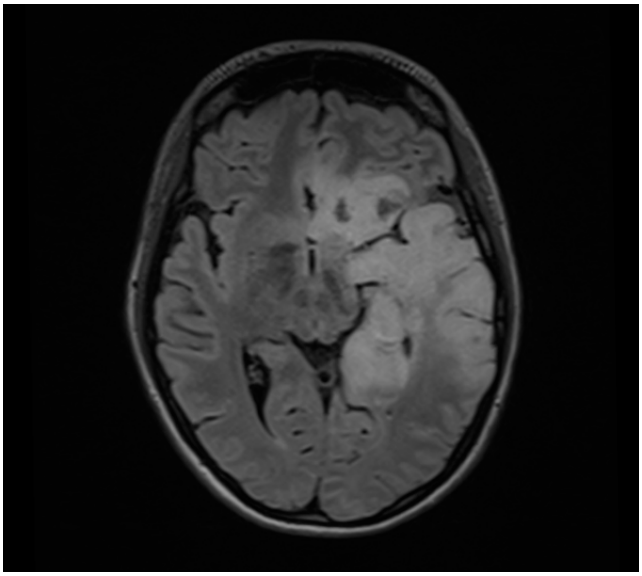

Fig. 4. Magnetic resonance (MR) fluid-attenuated inversion recovery (FLAIR) imaging obtained on day 10 of hospitalization demonstrates an extensive area of edematous-inflammatory changes involving the entire left temporal lobe and the left insula, extending superiorly to the level of the left frontal

Ryc. 4. Obrazowanie metodą rezonansu magnetycznego (MRI) z zastosowaniem sekwencji FLAIR, wykonane w 10. dniu hospitalizacji, wykazały rozległy obszar zmian obrzękowo-zapalnych obejmujących cały płat skroniowy oraz lewą wyspę do poziomu okolicy czołowej lewej. Zmiany powodują efekt masy w postaci ucisku na konar mózgu po stronie lewej oraz przednio-górną powierzchnię mostu po stronie lewej.

responsive only to pain stimuli. An emergency MRI was performed which showed: a slight midline shift towards the right, a large area of edema in the left temporal lobe and left insula up to the left frontal region. The swelling caused a mass effect compressing the left cerebral peduncle, and the left anterior-superior surface of the pons. Scattered microbleeds were detected within the left temporal lobe. Cerebral vein and sinus thrombosis was excluded.

Due to the rapid decline of the patient's mental state a decision was made to begin treatment with intravenous immunoglobulin at a total dose of 2 g/kg administered over four days along with osmotherapy and diuretics for the edema. On the same day of the decline the patient was transferred to the intensive care unit (ICU) where she was intubated and an intracranial pressure sensor was placed inside the skull – the maximum recorded pressure was 26 mmHg. During the 7-day period of deep sedation and analgesia the patient suffered from bradycardia that responded well to atropine followed by a continuous infusion of dobutamine, as well as diabetes insipidus treated

ceptorom AMPA (GluR1/GluR2), przeciwciała przeciw receptorom GABA-B, receptorom NMDAR, DPPX, CASPR2 oraz LGI1, uzyskując wyniki ujemne. Rezonans magnetyczny (MRI) mózgowia wykonany w trzeciej dobie hospitalizacji wykazał w lewym płacie skroniowym w obszarze korowo-podkorowym w obszarze zakrętu hipokampa, także w części przedniej płata skroniowego i ku górze w lewej wyspie, rozlany obszar zmian o wysokim sygnale w sekwencjach FLAIR i T2 z cechami obrzęku oraz restrykcji dyfuzji (Ryc. 1- 4).

W piątej dobie hospitalizacji u pacjentki wystąpiła gorączka, a następnie głębokie zaburzenia świadomości – początkowo pod postacią letargu przechodzącego szybko w osłupienie (stupor), w którym chora reagowała wyłącznie na silne bodźce bólowe. Pilne badanie MRI wykazało rozległy obszar zmian obrzękowo-zapalnych obejmujących cały płat skroniowy, lewą wyspę do poziomu okolicy czołowej lewej. Zmiany powodowały efekt masy w postaci ucisku na konar mózgu po stronie lewej oraz przednio-górną powierzchnię mostu po stronie lewej. W sekwencji SWI

with sublingual desmopressin and fludrocortisone. The intravenous immunoglobulins were administered for four days at daily doses of 30 g, 40 g, 40 g, and 40 g. On the seventh day in the ICU the patient was extubated and able to breathe on her own. She was transferred back to the neurology clinic the following day where she was mobilized and began walking by herself on the next day, motor aphasia persisted as did short term memory problems. The acyclovir treatment was initially stopped in the ICU after 14 days but was resumed for another week in the neurology ward with a regular laboratory control of the kidneys.

The patient was hospitalized for a total of 30 days, prior to the discharge, after the 21-day acyclovir treatment another lumbar puncture was performed. In the control CSF analysis the cell count was 81/ µL, protein 558 mg/dL, glucose level normal in correlation with blood serum glucose. The PCR was negative for HSV-1. Analysis for Anti-AMPA (GluR1/GluR2), Anti-GABA B, anti-NMDAR, anti-DPPX, anti-CASPR 2, Anti-LGI 1 antibodies in both CSF and blood serum were negative. A control EEG was performed and was within normal range, hyperventilation and photic stimulation did not trigger any abnormal activity, throughout the hospitalization the seizures did not recur.

w przednio-dolnych partiach płata skroniowego drobne rozsiane ogniska o charakterze wybroczyn krwotocznych. Z powodu gwałtownego pogorszenia stanu neurologicznego podjęto decyzję o wdrożeniu leczenia dożylnymi immunoglobulinami (IVIG) w łącznej dawce 2 g/kg m.c. podawanej przez cztery dni, wraz z terapią osmotyczną i lekami moczopędnymi w celu opanowania obrzęku. W tym samym dniu pacjentka została przekazana na Oddział Intensywnej Terapii (OIT), gdzie została zaintubowana, a wewnątrzczaszkowo zaimplantowano czujnik ciśnienia śródczaszkowego, którego maksymalny zarejestrowany odczyt wyniósł 26 mm Hg.

Podczas siedmiodniowego okresu analgosedacji u pacjentki wystąpiła bradykardia, która była początkowo leczona atropiną, a następnie wymagała ciągłego wlewu dobutaminy. Rozwinęła się również moczówka prosta, którą leczono podjęzykową desmopresyną oraz fludrokortyzonem. Dożylne immunoglobuliny podawano przez cztery dni w dobowych dawkach odpowiednio: 30 g, 40 g, 40 g i 40 g. W siódmej dobie pobytu na OIT pacjentka została ekstubowana i podjęła samodzielny oddech. Następnego dnia przekazano ją z powrotem do Kliniki Neurologii, gdzie została spionizowana i już kolejnego dnia zaczęła samodzielnie chodzić, choć utrzymywała się u niej afazja rucho-

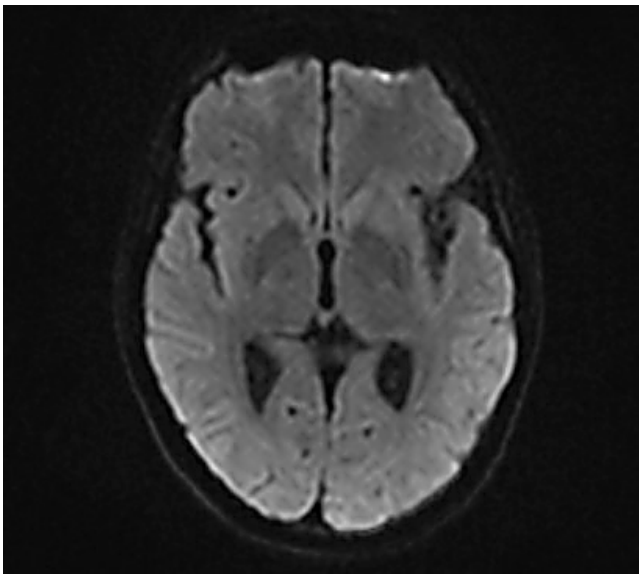

Fig. 5. Magnetic resonance (MR) diffusion-weighted imaging (DWI) obtained on the last day of hospitalization (one month after admission) shows no significant diffusion restriction.

Ryc. 5. Obrazowanie metodą rezonansu magnetycznego (MRI) wykonane w ostatnim dniu hospitalizacji (miesiąc po przyjęciu), nie wykazało istotnego ograniczenia dyfuzji.

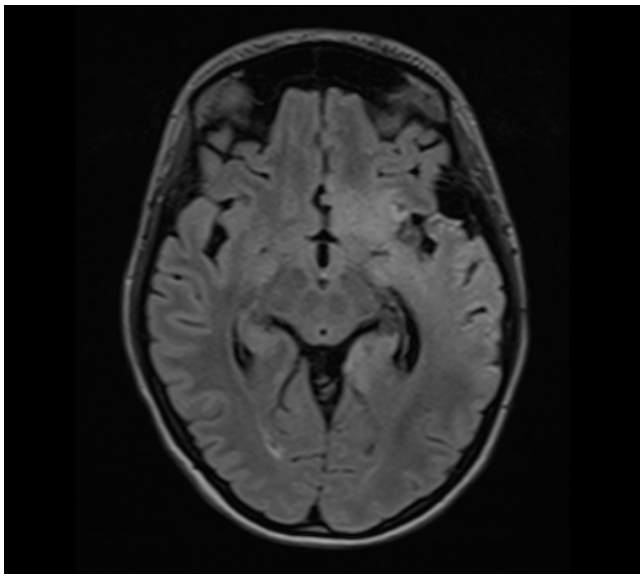

Fig. 6. Magnetic resonance (MR) FLAIR imaging obtained on the last day of hospitalization (one month after admission) demonstrates marked reduction of edematous changes in the left temporal lobe, with residual edema limited to the cortical region of the left insula.

Ryc. 6. Obrazowanie metodą rezonansu magnetycznego (MRI) wykonane w ostatnim dniu hospitalizacji (miesiąc po przyjęciu), wykazało znaczne zmniejszenie zmian obrzękowych w obrębie lewego płata skroniowego, z utrzymującym się resztkowym obrzękiem ograniczonym do obszaru korowej lewej wyspy.

One day prior to the discharge and almost a month from the first scan, a brain MRI was performed which has shown a marked reduction of edematous changes in the left temporal lobe with residual edema limited to the cortical area of the insula. There were post-inflammatory malacic changes within the hippocampal region, representing evolution of inflammatory changes. There was no midline shift or ventricle compression (Fig. 5-6).

At discharge the patient was oriented to person, time and place with short-term memory deficit and motor aphasia. No other neurological deficits were presented. The antiepileptic treatment was continued after discharge. The patient went home for a few days before starting a three month long neurological rehabilitation in a specialized unit.

The patient spent three months at an in-patient neurological rehabilitation center with a speech and language rehabilitation. At follow up the patient presented some level of motor aphasia but at a much lower level than at discharge, apart from that no neurological deficits were examined. In the mini-mental state examination (MMSE) the patient scored 24 points. The patient returned to being independent at home, caring for her children and was planning to return to work.

DISCUSSION

HSV-1 is a very common virus that is usually transmitted to hosts as early as in childhood with characteristic skin lesions during a primary invasion (7). The virus then invades sensory neurons where it remains in a latent form in the trigeminal ganglion and can subsequently reactivate (8). The virus can most commonly reactivate from the trigeminal ganglion as lip or eye eruptions, very rarely as viral encephalitis (9). HSE can occur in all age groups and all seasons and can present as a variety of symptoms such as altered mental status, seizures, or uncinate fits – as seen in our patient. The diagnostic work-up for encephalitis includes lumbar puncture, MRI, EEG and testing for autoimmune etiologies (10). The relationship between HSE and autoimmune encephalitis remains incompletely understood yet it is believed that between 7 and >25% of patients with HSE will develop autoimmune encephalitis, for this reason our patient had a second lumbar puncture after the treatment to test for anti-NMDAR antibodies. Such patients need to be observed very closely for any change in mental status, behavior change, hallucinations or agitation as they can be the first sign of a developing autoimmune encephalitis (1,11) .

Intravenous immunoglobulin was administered as adjunctive therapy alongside antiviral treatment. There

wa oraz zaburzenia pamięci krótkotrwałej. Leczenie acyklowirem początkowo zakończono na OIT po 14 dniach, jednak wznowiono je na kolejny tydzień na oddziale neurologicznym przy regularnej kontroli parametrów wydolności nerek.

Pacjentka była hospitalizowana łącznie przez 30 dni. Przed wypisem, po pełnej 21-dniowej kuracji acyklowirem, wykonano ponowne nakłucie lędźwiowe. W kontrolnym badaniu PMR stwierdzono cytozę 81/µl, stężenie białka 558 mg/dl oraz prawidłowe stężenie glukozy w odniesieniu do glikemii. Badanie PCR w kierunku HSV-1 dało wynik ujemny, a wyniki oznaczeń przeciwciał anty-AMPA, anty-GABA B, anty-NMDAR, anty-DPPX, anty-CASPR2 oraz anty -LGI1 w PMR i surowicy krwi były ujemne. Wykonane kontrolne badanie EEG mieściło się w granicach normy, hiperwentylacja i fotostymulacja nie wywołały nieprawidłowej czynności bioelektrycznej, a napady drgawkowe nie powtórzyły się w trakcie całej hospitalizacji.

Dzień przed wypisem, niemal miesiąc po pierwszym badaniu obrazowym, wykonano kontrolny MRI mózgowia, który wykazał wyraźne zmniejszenie zmian obrzękowych w lewym płacie skroniowym, z resztkowym obrzękiem ograniczonym do obszaru korowego wyspy. W okolicy hipokampa widoczne były poinfekcyjne zmiany malacyjne stanowiące ewolucję zmian zapalnych, przy braku przemieszczenia struktur linii pośrodkowej czy ucisku układu komorowego (Ryc. 5-6).

W dniu wypisu pacjentka była w pełni zorientowana auto i allopsychicznie, prezentując jedynie deficyt pamięci krótkotrwałej oraz afazję ruchową bez innych ubytków neurologicznych. Po wypisie kontynuowano leczenie przeciwpadaczkowe (lewetiracetam 2 x 1,5 g). Pacjentka spędziła kilka dni w domu przed rozpoczęciem trzymiesięcznej rehabilitacji neurologicznej w specjalistycznym ośrodku.

Chora spędziła trzy miesiące w stacjonarnym ośrodku rehabilitacji neurologicznej, gdzie była poddawana intensywnej terapii logopedycznej. W badaniu kontrolnym stwierdzono u niej lekką afazję motoryczną o znacznie mniejszym nasileniu niż przy wypisie, poza tym nie wykazano innych deficytów neurologicznych. W Krótkiej Skali Oceny Stanu Psychicznego (MMSE) pacjentka uzyskała 24 punkty. Kobieta odzyskała pełną samodzielność w codziennym funkcjonowaniu, opiekowała się dziećmi i planowała powrót do pracy zawodowej.

DYSKUSJA

HSV-1 jest bardzo powszechnym wirusem i może dotyczyć różnych okolic ciała – skóry, błon śluzowych, oczu czy ośrodkowego układu nerwowego. Wi-

is currently very limited data on IVIG administration in HSE – with reported outcomes ranging from excellent recovery to poor neurological prognosis (12,13).

Early antiviral therapy within 24 hours of symptom onset and before the loss of consciousness is known to reduce mortality and cognitive impairment, yet it should be emphasized that the treatment was administered after over a week long period of headaches and speech disturbances followed by cognitive impairment (14). There is no possible evidence that such a favorable outcome could not be achieved by solely antiviral therapy and supportive care in the ICU. The benefit of using IVIG was revealed in a paediatric group where 20 children with critical, viral encephalitis improved after such therapy, although HSV was identified only in two patients (15).

Notably, both IDSA and ESCMID guidelines emphasize intravenous acyclovir as the cornerstone of treatment for herpes simplex encephalitis and do not recommend the routine use of IVIG. Although IVIG is increasingly recognized as a therapeutic option in autoimmune encephalitis, its role during the acute viral phase of HSE remains poorly defined. Given the limited available evidence, the use of IVIG in HSE currently remains at the discretion of the treating clinician. Further prospective studies are warranted to evaluate the safety and efficacy of IVIG as an adjunctive therapy in acute HSE.

REFERENCES

1. Esposito S, Autore G, Argentiero A, Ramundo G, Principi N. Autoimmune encephalitis after herpes simplex encephalitis: A still undefined condition. Autoimmun Rev. 2022 Dec;21(12):103187. doi: 10.1016/j.autrev.2022.103187
2. A Kumar AK, Bhutta BS, Mendez MD. Herpes Simplex Encephalitis. (Updated 2024 Jan 19). In: StatPearls. Treasure Island (FL): StatPearls Publishing; 2025 Jan. Available from: https://www.ncbi.nlm.nih.gov/books/NBK557643/
3. Arumugham VB, Rayi A. Intravenous immunoglobulin (IVIG). StatPearls – NCBI Bookshelf (2023, July 3). https://www.ncbi.nlm.nih.gov/books/NBK554446/
4. Rambabu N, Alzaid F, Anđelković BD, Retnakumar SV, Karnam A, Bonam SR, et al. Regulation of immune cell metabolism by therapeutic normal IgG intravenous immunoglobulin. J Allergy Clin Immunol. 2025;156(2):418-432. doi: 10.1016/j.jaci.2025.05.003
5. Danieli MG, Antonelli E, Auria S, Buti E, Shoenfeld Y. Low-dose intravenous immunoglobulin (IVIg) in different immune-mediated conditions. Autoimmun Rev. 2023;22(11):103451. doi: 10.1016/j.autrev.2023.103451

rus pozostaje w organizmie w stanie utajenia i może się okresowo uaktywniać, powodując nawroty zmian opryszczkowych. Po pierwotnym zakażeniu wirus wnika do neuronów czuciowych, gdzie pozostaje w postaci utajonej w zwoju trójdzielnym, skąd może ulec reaktywacji (7,8). Reaktywacja wirusa ze zwoju trójdzielnego najczęściej objawia się opryszczką wargową lub oczną, a niezwykle rzadko jako wirusowe zapalenie mózgu (9). HSE może wystąpić w każdej grupie wiekowej, niezależnie od pory roku, i manifestować się różnorodnymi objawami, takimi jak zaburzenia stanu psychicznego, napady drgawkowe czy napady hakowe, które zaobserwowano u opisywanej pacjentki. Diagnostyka zapalenia mózgu obejmuje nakłucie lędźwiowe, MRI, EEG oraz badania w kierunku etiologii autoimmunologicznej (10).

Związek pomiędzy HSE a autoimmunologicznym zapaleniem mózgu wciąż nie jest w pełni poznany, niemniej szacuje się, że u około 7% do ponad 25% chorych na HSE rozwija się autoimmunologiczne zapalenie mózgu. Z tego powodu u naszej pacjentki po zakończeniu leczenia wykonano ponowne nakłucie lędźwiowe w celu oznaczenia przeciwciał anty-NMDAR. Pacjenci ci wymagają bardzo wnikliwej obserwacji pod kątem zmian stanu psychicznego, zachowania, omamów czy pobudzenia, które mogą stanowić pierwsze objawy rozwijającego się autoimmunologicznego zapalenia mózgu (1,11).

Dożylne immunoglobuliny zastosowano jako terapię uzupełniającą obok leczenia przeciwwirusowego. Obecnie dane dotyczące stosowania IVIG w HSE są bardzo ograniczone, a opisywane efekty terapeutyczne wahają się od pełnego powrotu do zdrowia po bardzo niekorzystne rokowanie neurologiczne (12,13). Wiadomo, że wczesne wdrożenie terapii przeciwwirusowej, najlepiej w ciągu 24 godzin od wystąpienia objawów i przed utratą przytomności, zmniejsza śmiertelność oraz stopień zaburzeń poznawczych (14). Należy jednak podkreślić, że u opisywanej pacjentki leczenie wdrożono po ponad tygodniu od pojawienia się bólów głowy i zaburzeń mowy, po których rozwinęły się zaburzenia poznawcze. Nie ma jednoznacznych dowodów na to, że tak korzystnego rezultatu nie udałoby się osiągnąć wyłącznie dzięki terapii przeciwwirusowej oraz leczeniu wspierającemu na OIT. Korzyści ze stosowania IVIG wykazano dotychczas głównie w grupie pediatrycznej, w której u 20 dzieci z ciężkim przebiegiem wirusowego zapalenia mózgu stan zdrowia uległ poprawie po zastosowaniu tej terapii, przy czym HSV zidentyfikowano jedynie u dwóch pacjentów (15).

Warto zauważyć, że zarówno wytyczne IDSA, jak i ESCMID podkreślają, iż dożylny acyklowir stanowi fundament leczenia opryszczkowego zapalenia mózgu i nie zalecają rutynowego stosowania IVIG. Choć IVIG są coraz powszechniej uznawane za opcję tera-

peutyczną w autoimmunologicznym zapaleniu mózgu, ich rola w ostrej fazie wirusowej HSE pozostaje słabo poznana. Ze względu na ograniczone dowody naukowe, zastosowanie IVIG w HSE zależy obecnie wyłącznie od decyzji lekarza prowadzącego. Niezbędne są dalsze badania prospektywne w celu oceny bezpieczeństwa i skuteczności IVIG jako terapii wspomagającej w ostrej fazie HSE.

6. Ramakrishna C, Openshaw H, Cantin EM. The case for immunomodulatory approaches in treating HSV encephalitis. Future Virol. 2013;8(3):259-272. doi: 10.2217/fvl.12.138.
7. Wu D, Wang C, Pang P, Kong H, Lin Z, Wang H, et al. The association between herpes simplex virus type 1 infection and Alzheimer's disease. J Clin Neurosci. 2020;82(Pt A):63-70. doi: 10.1016/j.jocn.2020.10.044
8. Silva AP, Lopes JF, Paula VS. RNA interference inhibits herpes simplex virus type 1 isolated from saliva samples and mucocutaneous lesions. Braz J Infect Dis. 2014;18(4):441-4. doi: 10.1016/j.bjid.2014.01.011
9. Álvarez de Eulate-Beramendi S, Santirso-Rodríguez D, Piña-Batista KM, Gutiérrez-Morales JC. Herpes simplex virus type 1 encephalitis after meningioma resection. Neurologia. 2015;30(7):455-7. doi: 10.1016/j.nrl.2013.08.007
10. Ehret J, Al Safi A, Akabusi C, Ajibola O, Kung D. A Case Report of Herpes Simplex-1 Viral Encephalitis Complicated by Hemorrhagic Conversion. Cureus. 2022 Apr 18;14(4):e24255. doi: 10.7759/cureus.24255
11. Anand A, Sun CE. Autoimmune encephalitis. In: StatPearls. Treasure Island (FL): StatPearls Publishing; 2026 Jan. www.ncbi.nlm.nih.gov/books/NBK578203/
12. Sakoulas G, Roth J, Van der Kuy H. Adjunctive Intravenous Immunoglobulin and Glucocorticoid Therapy in Severe Herpes Simplex Encephalitis with Excellent Outcome Begs for Larger Trials Evaluating Immunomodulatory Therapy. Am J Case Rep. 2024 Jan 14;25:e941864. doi: 10.12659/AJCR.941864.
13. Zhong XL, Yang CL, Yu XL, Wang L. Limited efficacy of adjunctive therapy in a case of severe herpes simplex virus encephalitis: A case report and literature review. IDCases. 2025 Jun 26;41:e02307. doi: 10.1016/j.idcr.2025.e02307.
14. Gordon B, Selnes OA, Hart J Jr, Hanley DF, Whitley RJ. Long-term cognitive sequelae of acyclovir-treated herpes simplex encephalitis. Arch Neurol. 1990 Jun;47(6):646-7. doi: 10.1001/archneur.1990.00530060054017.
15. Chen D, Peng X, Zhan Y, Wu P, Jiang L, Hu Y. Efficacy and safety of intravenous high-dose immunoglobulin in treatment of the severe form of Japanese encephalitis. Neurol Sci. 2022;43(6):3911-3918. doi:10.1007/s10072-022-05891-6

Received: 01.04.2026
Accepted for publication: 23.07.2026
Otrzymano: 01.04.2026 r.
Zaakceptowano do publikacji: 23.07.2026 r.

Address for correspondence:
Adres do korespondencji:
Aleksandra Katulska
Department of Neurology with Stroke Unit,
University Clinical Hospital in Poznań
email: olanykowska@hotmail.co.uk